



Research Articles

Hubungan Perbedaan Beban Trauma Dengan Gambaran Histopatologi Hematoma Otak Tikus Pasca Cedera Otak Traumatik

The Relationship between Trauma Load Differences and Histopathological Description of Rat Brain Hematoma Post Traumatic Brain Injury

Gibran Ihza Sukma, Rohadi*, Lale Maulin Prihatina, Zikrul Haikal

Fakultas Kedokteran Universitas Mataram, Indonesia

* *corresponding author, email: rohadi@unram.ac.id*

Manuscript received: 08-02-2023. Accepted: 29-03-2023

ABSTRACT

Traumatic brain injury is defined as trauma to the head that can cause physical, intellectual, emotional, social or behavioral changes. Traumatic brain injury is one of the leading causes of morbidity and mortality worldwide. Brain injury Traumatic disorders are among the most common disorders in neurology. in the brain, it accounts for 2 to 15% of all head injuries. This study aims to determine the histopathological picture of brain hemorrhage in rats after experiencing traumatic brain injury and to analyze the relationship between differences in trauma load and the histopathological appearance of brain hemorrhage in rats after experiencing traumatic brain injury. This research is an experimental study conducted by giving treatment to the object under study and then observing it. Sampling in this research will use purposive sampling. Where the researcher has determined the criteria of the sample to be used in the study so that it can represent the population. : The results of this study there was no significant relationship between the percentage of the degree of brain hematoma in rats after experiencing traumatic brain injury. These results explain that bleeding in the brain usually progresses about 4-8 hours after brain injury occurs. In addition, the percentage of bleeding areas with trauma burden was $p = 2.890$.

Kata kunci: traumatic brain injury; trauma burden; histopathology of brain hematoma

ABSTRAK

Cedera otak traumatik didefinisikan sebagai trauma pada kepala yang dapat menyebabkan perubahan fisik, intelektual, emosional, sosial atau perilaku. Cedera otak traumatis adalah salah satu penyebab utama kematian dan kecacatan di seluruh dunia. Cedera otak Gangguan traumatik adalah salah satu gangguan yang paling umum di bidang neurologi. Perdarahan pada otak terjadi 2 hingga 15% dari semua kasus cedera kepala. Penelitian ini bertujuan untuk mengetahui gambaran histopatologi perdarahan otak tikus pasca mengalami cedera otak traumatik dan menganalisis hubungan antara

perbedaan beban trauma dengan gambaran histopatologi perdarahan otak tikus pasca mengalami cedera otak traumatik. Penelitian ini merupakan penelitian experimental study yang dilakukan dengan cara memberikan perlakuan pada objek yang diteliti kemudian diamati. Pengambilan sampel pada penelitian ini akan menggunakan teknik purposive sample. Dimana peneliti sudah menentukan kriteria dari sampel yang akan digunakan dalam penelitian sehingga dapat mewakili populasi. Hasil dari penelitian ini tidak terdapat hubungan yang signifikan antara persentase derajat hematoma otak tikus pasca mengalami cedera otak traumatik. Hasil ini menjelaskan bahwa perdarahan pada otak biasanya mengalami progresivitas sekitar 4-8 jam setelah cedera otak terjadi. Selain itu didapatkan persentase daerah perdarahan dengan beban trauma $p=2,890$.

Key words: cedera otak traumatic; beban trauma; histopatologi perdarahan otak

PENDAHULUAN

Cedera otak traumatik didefinisikan sebagai trauma pada kepala yang dapat menyebabkan perubahan fisik, intelektual, emosional, sosial atau perilaku. Cedera otak traumatis adalah salah satu penyebab utama kematian dan kecacatan di seluruh dunia. Cedera otak Gangguan traumatik adalah salah satu gangguan yang paling umum di bidang neurologi. Cedera otak traumatis adalah cedera pada otak yang terjadi karena tekanan mekanis eksternal pada tengkorak dan komponen intrakranial, sehingga menyebabkan kerusakan sementara atau permanen pada otak (Tahir S, 2011).

Cedera otak traumatik merupakan cedera pada otak yang terjadi akibat adanya tekanan mekanik eksternal yang mengenai kranium dan komponen intrakranial, sehingga menimbulkan kerusakan sementara atau permanen pada otak. Cedera otak traumatis sendiri didefinisikan sebagai kerusakan otak akibat gaya mekanik, yang disebabkan oleh percepatan atau perlambatan yang cepat, yang dapat menyebabkan gangguan fungsi kognitif, fisik dan psikososial yang sementara atau permanen (Xiong et al., 2013).

Di Eropa sekitar 2,5 juta orang menderita cedera otak traumatik setiap tahunnya, dan 1 juta orang dirawat di rumah sakit dan sekitar 75.000 orang meninggal setiap tahunnya. Cedera otak traumatik dapat mengakibatkan cacat parah atau kematian dan berdampak pada sosial dan ekonomi dari seseorang (Febratha et al., 2017).

Menurut Organisasi Kesehatan Dunia (WHO) pada tahun 2015 kecelakaan lalu lintas merupakan penyebab kematian kesebelas di seluruh dunia dan merenggut nyawa sekitar 1,25 juta orang setiap tahun. Trauma dapat disebabkan oleh kecelakaan lalu lintas. Trauma yang paling sering terjadi pada kecelakaan lalu lintas adalah cedera otak traumatik. Cedera otak traumatis akibat kecelakaan lalu lintas merupakan penyebab utama kecacatan dan kematian di negara berkembang. Keadaan ini umumnya terjadi pada pengendara sepeda motor tanpa helm atau memakai helm yang tidak sesuai dan tidak memenuhi standar (Ramadani R, 2020).

Di beberapa wilayah Indonesia didapatkan data kasus cedera otak, antara lain dari bagian saraf Fakultas Kedokteran Universitas Indonesia/RSCM pada tahun 2005 didapatkan kasus cedera otak sebanyak 434 kasus cedera otak ringan, 315 kasus cedera otak sedang, Sedangkan di Medan, didapatkan data dari RS Pirngadi Medan pada tahun 2002-2003 sebanyak 1095 kasus cedera kepala dan 92 kasus kematian disebabkan oleh cedera kepala. Di RS Haji Medan pada tahun 2007 sebanyak 102 kasus cedera kepala. Di RSUP H. Adam Malik berjumlah 977 kasus cedera kepala yang dirawat inap dan 605 kasus cedera kepala yang dirawat jalan pada tahun 2015.

Kejadian perdarahan pada otak seringkali terjadi pada kasus cedera otak traumatik. Menurut Khairat et al, 2022, perdarahan pada otak terjadi 2 hingga 15% dari semua kasus cedera kepala. Diperlukan penelitian lebih lanjut Untuk mengidentifikasi dan menilai seberapa besar signifikansi dan juga derajat keparahan perdarahan pada otak pasien pasca mengalami cedera otak traumatik.

Untuk itu, adanya penelitian tentang “Hubungan Antara Perbedaan Beban Trauma Dengan Gambaran Histopatologi Derajat Hematoma Otak Tikus Pasca Mengalami Cedera Otak Traumatik” sangat diperlukan.

BAHAN DAN METODE

Waktu dan Tempat Percobaan

Penelitian ini merupakan penelitian ekperimental yang dilakukan di Laboratorium Histologi Fakultas Kedokteran Universitas Mataram. Pengambilan data pada penelitian ini dilakukan pada 21 Juni 2022 dengan jumlah sampel sebanyak 21 ekor tikus. Populasi penelitian yaitu tikus Sprague-Dawley yang dikembangkan di Laboratorium Fakultas Kedokteran Universitas Mataram.

Alat dan Bahan

Alat yang digunakan untuk pewarnaan hematoxylin dan eosin (H&E), slide warmer, antigen retrieval declocking chamber, micropipet, mikrotom, gelas objek, gelas penutup, PAP PEN, tisu, mikroskop cahaya, nampan dan alat marmarou model. Bahan yang digunakan dalam penelitian ini adalah handscoon, povidone iodine 95%, kasa steril, lidocaine ampule 2%, ketamin, alkohol 90%, spuit 1cc, surgical suture, gillette, jarum pentul, dan buffer formalin 10%.

Prosedur Penelitian

1. Pengumpulan dan pemisahan objek tikus berdasarkan kelompok beban.
2. Pembiusan umum kepada tikus.
3. Dilakukan pencukuran rambut dan tindakan aseptik pada bagian parietal menggunakan betadine.
4. Craniotomi 1 mm kearah posterior dan 2 mm kearah lateral dari bregma.
5. Pemberian beban trauma kepada tikus dengan model Marmarou yang dimodifikasi sehingga menjatuhkan besi berbentuk bola sesuai dengan berat yang ditentukan. Beban jatuh dengan ketinggian 20 cm langsung melalui guiding tube pada permukaan duramater tikus yang telah terlihat.
6. Setelah diberikan beban, tikus dipindahkan dan ditunggu selama 1 jam.
7. Lalu dilakukan craniotomi pada tikus dan melakukan ekstraksi otak tikus.
8. Setelah otak tikus di ekstraksi, langsung ditusukkan jarum pentul pada bagian yang diberikan beban dan dimasukkan ke dalam wadah berisi buffer formalin 10%.
9. Otak tikus yang sudah di rendam dengan formalin selama 48 jam dilakukan pewarnaan H&E.
10. Pembuatan preparat menggunakan slide.
11. Melakukan interpretasi slide dengan mikroskop cahaya.

Analisis Data.

Data yang digunakan dalam penelitian ini merupakan data primer. Data kemudian dianalisa menggunakan program komputer SPSS. Data akan diuji normalitas dengan metode kolmogorov smirnov. Dasar pengambilan keputusan jika nilai signifikansi $>0,05$ maka data berdistribusi normal, jika nilai signifikansi $< 0,05$ maka data tidak berdistribusi normal. Setelah itu dilakukan uji korelasi parametrik dengan metode pearson. Dasar pengambilan keputusan jika nilai signifikansi $< 0,05$ maka berkorelasi, jika nilai signifikansi $>0,05$ maka tidak berkorelasi.

HASIL DAN PEMBAHASAN*Gambaran Persentase Histopatologi Hematoma Otak Tikus Pasca Mengalami Cedera Otak Traumatik*

Sampel tikus dibagi menjadi 5 kelompok yakni 1 tikus pada kelompok kontrol (diberi kode SN), 5 tikus pada kelompok dengan beban 20 gram (diberi kode A1, A2,A3,A4, dan A5) , 5 tikus pada kelompok dengan beban 40 gram (diberi kode B1,B2,B3,B4, dan B5), 5 tikus pada kelompok dengan beban 60 gram (diberi kode C1,C2,C3,C4, dan C5), dan 5 tikus pada kelompok dengan beban 80 gram (diberi kode D1,D2,D3,D4, dan D5). Gambaran persentase histopatologi dinilai berdasarkan sediaan jaringan yang diamati menggunakan mikroskop pada setiap lapang pandang menggunakan perbesaran 400x dan dilakukan pengukuran persentase hematoma pada semua kelompok, didapatkan hasil sebagai berikut :

Tabel 2. Gambaran Persentase Histopatologi Hematoma Otak Tikus

Kode	Beban Trauma (gr)	Persentase Hematoma (%)
SN	0	0
A1	20	10
A2	20	20
A3	20	15
A4	20	15
A5	20	10
B1	40	5
B2	40	2
B3	40	15
B4	40	5
B5	40	10
C1	60	5
C2	60	1
C3	60	1
C4	60	15
C5	60	15
D1	80	5
D2	80	25
D3	80	15
D4	80	15
D5	80	30

Berdasarkan tabel diatas, didapatkan rata-rata 58,5% persentase hematoma pada otak tikus seiring dengan peningkatan beban trauma yang diberikan. Pada kelompok beban 20gr didapatkan rata – rata persentase hematoma sebesar 14%, kelompok beban 40gr sebesar 7,4%, kelompok beban 60gr sebesar 7,4% dan kelompok beban 80gr sebesar 18%.

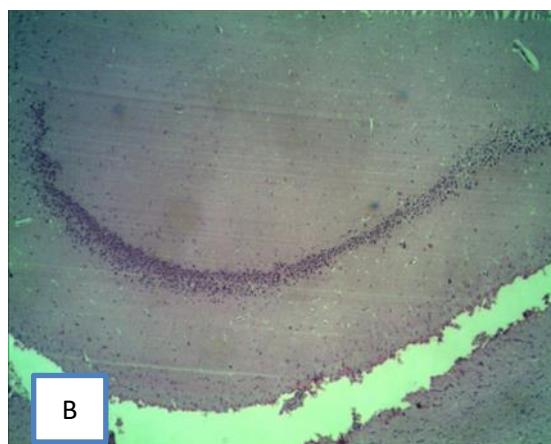
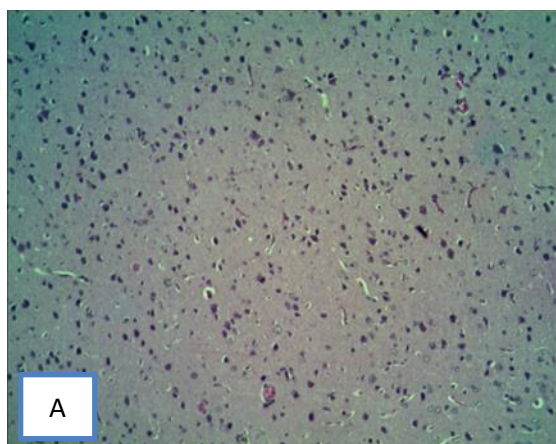
Hasil Analisis Data

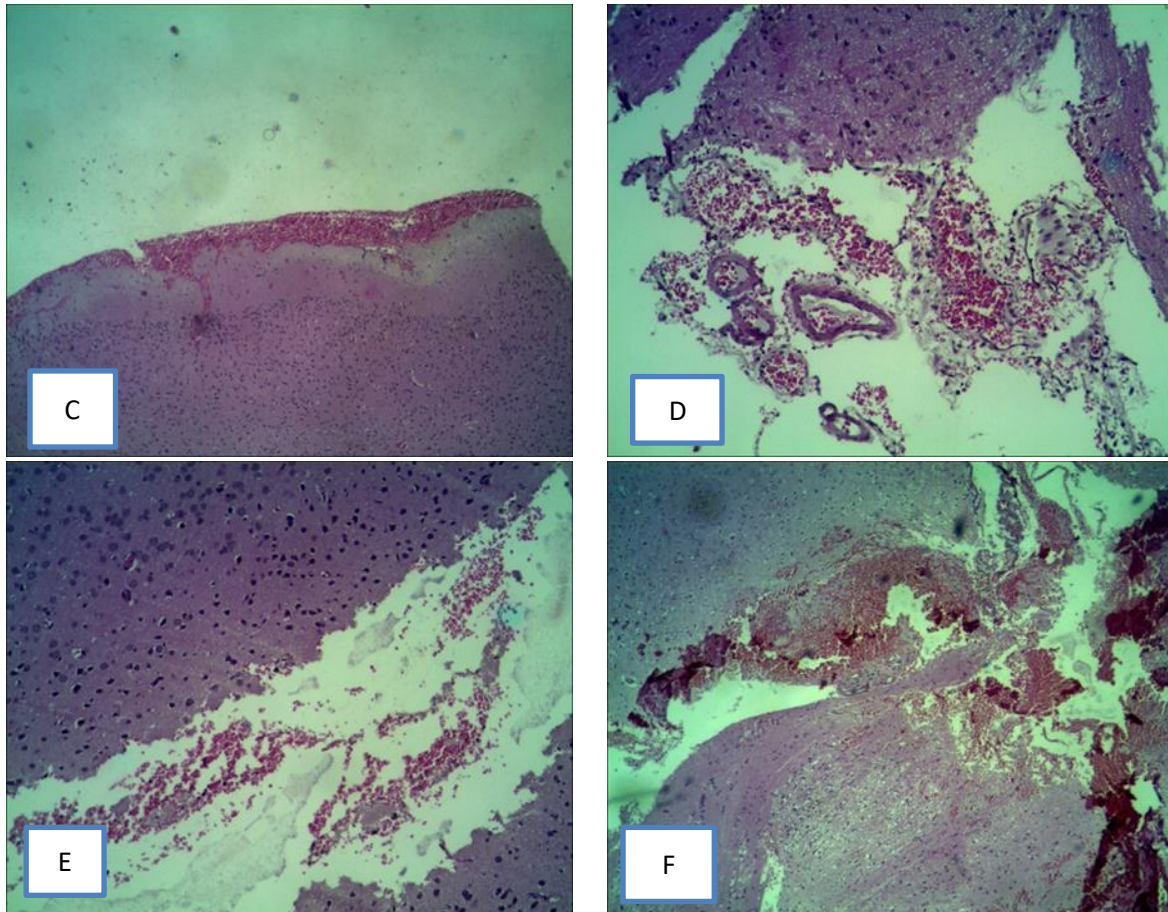
Hubungan antara pemberian beban trauma dengan persentase hematoma otak tikus pasca mengalami cedera otak traumatik dilakukan uji distribusi data menggunakan metode Kolmogorov Smirnov dan uji korelasi menggunakan metode Pearson. Didapatkan hasil yang tertera pada tabel berikut ini :

Variabel	Normalitas	Sig	Pearson Correlation
Beban Trauma	0,200	0,102	2,890
Persentase Hematoma	0,200		

Pada uji normalitas Kolmogorov-Smirnov yang digunakan untuk melihat sebaran kenormalan sebaran data, didapatkan uji normalitas kelompok beban trauma dan persentase hematoma sebesar 0,200. Hasil uji normalitas diperoleh nilai > 0,05 yang berarti bahwa sebaran data pada kelompok yang berdistribusi normal. Hasil uji pearson diperoleh nilai signifikansi sebesar 0,102 > 0,05 sehingga menunjukkan tidak terdapat hubungan yang signifikan antara perbedaan beban trauma dengan persentase hematoma otak tikus pasca mengalami cedera otak traumatik. Dan nilai pearson correlation dari data ini sebesar 2,890 yang memiliki arti korelasi lemah. Berdasarkan hasil penelitian yang dilakukan didapatkan tidak adanya perbedaan yang signifikan antara kelompok dengan perbedaan beban trauma terhadap kejadian perdarahan pada otak tikus.

Pada gambaran histopatologi otak tikus normal terlihat tidak ada tanda perdarahan pada pembuluh darah dan sel glia yang normal. Sedangkan pada gambaran histopatologi dengan kelompok beban terlihat adanya perdarahan yang ditandai dengan aktivasi mikrogial di setiap beban trauma yang diberikan





Keterangan: Gambar A&B merupakan histopatologi hematoma otak tikus normal, gambar C dengan pemberian beban 20gr, gambar D dengan pemberian beban 40gr, gambar E dengan pemberian beban 60gr dan gambar F dengan pemberian beban 80gr

Pembahasan

Hasil analisis dari penelitian berdasarkan gambaran histopatologi derajat hematoma otak tikus didapatkan perbedaan gambaran histopatologi yang tidak bermakna. Hasil penelitian mendukung H_0 dan H_1 ditolak. Hal ini membuktikan bahwa tidak terdapat hubungan yang signifikan antara perbedaan beban trauma dengan persentase perdarahan otak tikus pasca mengalami cedera otak traumatik. Hasil ini mendukung penelitian yang dilakukan Oertel et al., 2002 bahwa perdarahan pada otak biasanya mengalami progresivitas sekitar 4-8 jam setelah cedera otak terjadi. Sedangkan pada eksperimen yang dilakukan, pengambilan sample dilakukan 1 jam setelah tikus diberikan beban trauma.

Pasien yang mengalami cedera otak traumatik dapat dikontrol menggunakan alat *CT scan*, pada pemindaian *CT scan* yang pertama, pada pasien biasanya tidak terlihat adanya perdarahan pada otak, namun pada pemindaian kedua yang dilakukan dalam jarak waktu 4-8 jam, baru terlihat adanya perdarahan atau memar pada otak (Ding et al., 2012). Hubungan beban trauma terhadap perdarahan otak dijelaskan dalam penelitian yang dilakukan oleh Bonney et al., 2020 bahwa dalam serangkaian besar pasien yang menerima *CT scan* kepala untuk trauma kepala akibat benda tumpul didapatkan persentase pasien yang mengalami

perdarahan akut sejumlah 8,5%, dari 5.634 pasien. Kemungkinan yang terjadi pada pasien yang mengalami cedera akibat benda tumpul yaitu *Delayed Intracranial Hemorrhage* (DIH).

DIH merupakan temuan *CT Scan* pertama yang normal normal setelah trauma dengan *CT Scan* kedua menunjukkan ICH yang disebabkan oleh cedera otak traumatik. Kasus kematian akibat DIH telah dilaporkan pada pasien yang mengalami cedera otak traumatik. Tidak pastinya signifikansi DIH didapatkan dalam beberapa studi klinis yang merekomendasikan pengamatan klinis rutin berkepanjangan pada pasien yang mengalami cedera otak traumatik, beberapa penelitian merekomendasikan pengamatan untuk pasien yang menggunakan antikoagulan (Ruggles et.al.,2020).

Menurut Rohadi et al., 2017, bahwa semakin besar tingkat keparahan dari cedera otak maka semakin besar juga keparahan dari cedera otak dan berpengaruh pada respon sel inflamasi dan pembentukan edema yang ada di otak. Untuk signifikansi perdarahan biasa terjadi secara perlahan dan tidak ada gejala klinis yang ditunjukkan sampai beberapa jam atau hari setelah cedera terjadi. (Mckee et al.,2017)

Dari beberapa penelitian yang sudah dibahas, untuk melihat progresifitas perdarahan pada otak akibat cedera otak membutuhkan waktu sekitar 4-12 jam pertama setelah pasien mengalami cedera otak traumatik, sedangkan dalam penelitian ini observasi dilakukan hanya 1 jam. Untuk pasien yang mengalami trauma kepala akibat benda tumpul memiliki kemungkinan akan mengalami perdarahan, namun tidak signifikan. Maka dari itu untuk melihat seberapa luas derajat perdarahan pada otak pasien dibutuhkan observasi *CT scan* yang dilakukan berulang dikarenakan munculnya perdarahan otak pada pasien setelah mengalami cedera otak bisa muncul kapan saja. Manajemen tatalaksana pada pasien yang mengalami cedera otak juga harus tetap diperhatikan. Observasi keadaan jalan napas, pernafasan, sirkulasi, dan GCS pasien harus tetap diperhatikan agar pasien terhindar dari hipoksia dan hipotensi agar hasil luaran akibat cedera otak dari pasien dapat membaik.

KESIMPULAN DAN SARAN

Berdasarkan hasil penelitan yang dilakukan dapat diambil kesimpulan bahwa Tidak terdapat hubungan yang signifikan antara perbedaan beban trauma dengan persentase perdarahan otak tikus pasca mengalami cedera otak traumatik, dan Tidak didapatkan perbedaan gambaran histopatologi derajat hematoma otak tikus pasca mengalami cedera otak traumatik, semakin tinggi beban trauma yang diberikan tidak menentukan signifikansi perdarahan pada otak.

Ucapan Terimakasih

Peneliti mengucapkan terima kasih kepada Dr. dr. Rohadi, Sp.BS (K), FICS, FINPS, dr. Lale Maulin Prihatina, Sp.PA, dan dr. Zikrul Haikal, Sp.BA karena telah memberikan kesempatan untuk dapat melakukan penelitian ini dan membimbing selama jalannya penelitian, sehingga penelitian dapat berjalan dengan lancar.

DAFTAR PUSTAKA

Ahmed S, Venigalla H, Mekala HM, Dar S, Hassan M, Ayub S. Traumatic Brain Injury and Neuropsychiatric Complications. *Indian J Psychol Med.* 2017;39(2):114-121. doi:10.4103/0253-7176.203129

- Febratha , Syaiful Saanin , Hafni Bachtiar (2017). Hubungan Kadar Kalsium Darah Dengan Outcome Pasien Cedera Otak Traumatik Yang Tidak Indikasi Operasi Di RSUP Dr. M. Jamil Padang. Available at <http://scholar.unand.ac.id/29769/1/pdf%201%20cover%20dan%20abstrak.pdf>
- Ramadani. R (2020). Hubungan Cedera Otak Traumatik Dengan Peningkatan Kadar Gula Darah di Rumah Sakit Bhayangkara Makassar. Available at https://digilibadmin.unismuh.ac.id/upload/10704-Full_Text.pdf
- Basmatika, Ida Ayu (2013). Cedera Otak Sekunder. Kepaniteraan Klinik Madya Bagian/SMF Ilmu Fakultas Kedokteran Universitas Udayana Rumah Sakit Umum Pusat Sanglah. Available at <https://ojs.unud.ac.id/index.php/eum/article/download/4933/3722/>
- Mawarni, Iga (2020) Asuhan Keperawatan Pasien Cedera Kepala Dengan Masalah Keperawatan Risiko Perfusi Serebral Tidak Efektif. , Universitas Muhammadiyah Ponorogo.
- Putri, Cantik Maharendra (2017) Hubungan Antara Cedera Kepala Dan Terjadinya Vertigo di Rumah Sakit Muhammadiyah Lamongan. University of Muhammadiyah Malang.
- Shaikh F, Waseem M. Head Trauma. [Updated 2021 Nov 7]. In: StatPearls [Internet]. Treasure Island (FL): StatPearls Publishing; 2022 Jan-. Available from: <https://www.ncbi.nlm.nih.gov/books/NBK430854/>
- Georges A, M Das J. Traumatic Brain Injury. [Updated 2022 Jan 5]. In: StatPearls [Internet]. Treasure Island (FL): StatPearls Publishing; 2022 Jan-. Available from: <https://www.ncbi.nlm.nih.gov/books/NBK459300/>
- Bau Indah Aulyan Syah, I Putu Pramana Suarjaya, Sri Rahardjo, Siti Chasnak Saleh (2017). In: Jurnal Neuroanestesi Indonesia. Available from: https://simdos.unud.ac.id/uploads/file_penelitian_1_dir/a2b36c4108a46bdafb8fa297a713e7db.pdf
- Jopling C. Liver-specific microRNA-122: Biogenesis and function. RNA Biol. 2012 Feb;9(2):137-42. doi: 10.4161/rna.18827. Epub 2012 Feb 1. PMID: 22258222; PMCID: PMC3346312.
- Liu, X., He, Y., Li, F., Huang, Q., Kato, T. A., Hall, R. P., & Li, C. Y. (2015). Caspase-3 promotes genetic instability and carcinogenesis. Molecular cell, 58(2), 284–296. <https://doi.org/10.1016/j.molcel.2015.03.003>
- McIlwain, D. R., Berger, T., & Mak, T. W. (2013). Caspase functions in cell death and disease. Cold Spring Harbor perspectives in biology, 5(4), a008656. <https://doi.org/10.1101/cshperspect.a008656>
- Yang, H., Wang, H., Chavan, S. S., & Andersson, U. (2015). High Mobility Group Box Protein 1 (HMGB1): The Prototypical Endogenous Danger Molecule. Molecular medicine (Cambridge, Mass.), 21 Suppl 1(Suppl 1), S6–S12. <https://doi.org/10.2119/molmed.2015.00087>
- J. Tarrant, in Comprehensive Medicinal Chemistry III, 2017. <https://www.sciencedirect.com/topics/neuroscience/cytokeratin-18>
- Vos, M. B., Barve, S., Joshi-Barve, S., Carew, J. D., Whittington, P. F., & McClain, C. J. (2008). Cytokeratin 18, a marker of cell death, is increased in children with suspected

- nonalcoholic fatty liver disease. *Journal of pediatric gastroenterology and nutrition*, 47(4), 481–485. <https://doi.org/10.1097/MPG.0b013e31817e2bfb>
- Cheng, Y., Qin, K., Huang, N., Zhou, Z., Xiong, H., Zhao, J., Zhang, Y., & Yu, S. (2019). Cytokeratin 18 regulates the transcription and alternative splicing of apoptotic related genes and pathways in HeLa cells. *Oncology reports*, 42(1), 301–312. <https://doi.org/10.3892/or.2019.7166>
- Crupi, R., Cordaro, M., Cuzzocrea, S., & Impellizzeri, D. (2020). Management of Traumatic Brain Injury: From Present to Future. *Antioxidants (Basel, Switzerland)*, 9(4), 297. <https://doi.org/10.3390/antiox9040297>
- Jain S, Iverson LM. Glasgow Coma Scale. [Updated 2021 Jun 20]. In: StatPearls [Internet]. Treasure Island (FL): StatPearls Publishing; 2022 Jan-. Available from: <https://www.ncbi.nlm.nih.gov/books/NBK513298/>
- Turtzo, L. C., Budde, M. D., Gold, E. M., Lewis, B. K., Janes, L., Yarnell, A., Grunberg, N. E., Watson, W., & Frank, J. A. (2013). The evolution of traumatic brain injury in a rat focal contusion model. *NMR in biomedicine*, 26(4), 468–479. <https://doi.org/10.1002/nbm.2886>
- Oertel, M., Kelly, D., McArthur, D., Bocardin, W. J., C. Glenn, T., Hong Lee, J., Gravori, T., Obukhov, D., McBride, D. Q., & Martin, N. A. (2002). A prospective clinical study of routine repeat computed tomography (CT) after traumatic brain injury (TBI). <https://thejns.org/>. Retrieved September 27, 2022, from <https://doi.org/10.3171/jns.2002.96.1.0109>
- Ding, J., Yuan, F., Guo, Y., Chen, S.-W., Gao, W.-W., & Wang, G. (2009). A prospective clinical study of routine repeat computed tomography (CT) after traumatic brain injury (TBI). Taylor & Francis. Retrieved September 27, 2022, from <https://www.tandfonline.com/doi/full/10.3109/02699052.2012.667591?scroll=top&needAccess=true>
- Bonney, P. A., Briggs, A., Briggs, R. G., Jarvis, C. A., Atenello, F., & Gianotta, S. L. (2020, September 25). Rate of Intracranial Hemorrhage After Minor Head Injury. *Cureus*. Retrieved September 28, 2022, from <https://www.cureus.com/articles/39734-rate-of-intracranial-hemorrhage-after-minor-head-injury#table-anchor-140232>
- Cooper P. R. (1992). Delayed traumatic intracerebral hemorrhage. *Neurosurgery clinics of North America*, 3(3), 659–665. <https://pubmed.ncbi.nlm.nih.gov/1633487/#:~:text=Abstract,is%20not%20universally%20the%20rule.>
- Chenoweth, J. A., Gaona, S. D., Faul, M., Holmes, J. F., Nishijima, D. K., & Sacramento County Prehospital Research Consortium (2018). Incidence of Delayed Intracranial Hemorrhage in Older Patients After Blunt Head Trauma. *JAMA surgery*, 153(6), 570–575. <https://doi.org/10.1001/jamasurg.2017.6159>
- Delayed intracranial hemorrhage after trauma. (n.d.). Taylor & Francis. Retrieved October 11, 2022, from <https://www.tandfonline.com/doi/abs/10.1080/02699052.2021.1887520?journalCode=ibij20>

- Pellot JE, De Jesus O. Cerebral Contusion. [Updated 2021 Sep 2]. In: StatPearls [Internet]. Treasure Island (FL): StatPearls Publishing; 2022 Jan-. Available from: <https://www.ncbi.nlm.nih.gov/books/NBK562147/>
- Mckee, A. C., & Daneshvar, D. H. (2015). The neuropathology of traumatic brain injury. *Handbook of clinical neurology*, 127, 45–66. <https://doi.org/10.1016/B978-0-444-52892-6.00004-0>
- Tenny S, Thorell W. Intracranial Hemorrhage. [Updated 2022 Aug 1]. In: StatPearls [Internet]. Treasure Island (FL): StatPearls Publishing; 2022 Jan-. Available from: <https://www.ncbi.nlm.nih.gov/books/NBK470242/>
- Marmarou, C.R., Prieto, R., Taya, K., Young, H.F., Marmarou, A. (2009). Marmarou Weight Drop Injury Model. In: Chen, J., Xu, Z.C., Xu, XM., Zhang, J.H. (eds) *Animal Models of Acute Neurological Injuries*. Springer Protocols Handbooks. Humana Press. https://doi.org/10.1007/978-1-60327-185-1_34.