

Hubungan Perbedaan Beban Trauma Dengan Gambaran Histopatologi Edema Sel Otak Tikus Pasca Cedera Otak Traumatik

by Rohadi Rohadi

Submission date: 08-May-2023 03:15AM (UTC-0500)

Submission ID: 2087359228

File name: C19.pdf (314.42K)

Word count: 3666

Character count: 21770



Research Articles

Hubungan Perbedaan Beban Trauma Dengan Gambaran Histopatologi Edema Sel Otak Tikus Pasca Cedera Otak Traumatik

The Relationship between Trauma Load Differences and Histopathological Description of Rat Brain Cell Edema Post Traumatic Brain Injury

Bayu Putra Wibowo, Rohadi*, Lale Maulin Prihatina, Zikrul Haikal

Fakultas Kedokteran Universitas Mataram, Indonesia

* *corresponding author, email: rohadi@unram.ac.id*

Manuscript received: 08-02-2023. Accepted: 29-03-2023

ABSTRACT

Traumatic brain injury is a condition of the head structure that is impacted or traumatized, causing disruption of brain function. This condition is one of the types of injuries that have the most severe effects on disability and death. Globally, 60 million people suffer from traumatic brain injury each year, with the most common complication being intracranial hemorrhage which increases the risk of death and disability. The incidence of traumatic brain injury is most common in the age group of children (0 - 4 years), adolescents and young adults (15-24 years) and the elderly (> 65 years). Where the most common causes are falls and vehicle accidents. This study aims to determine the histopathological description of edema in rat brain cells after traumatic brain injury and to analyze the relationship between differences in trauma burden and histopathological features of brain cell edema in rats after traumatic brain injury. This research is an experimental conducted by giving treatment to the object under study and then observing it. Sampling in this research will use purposive sampling. Where the researcher has determined the criteria of the sample to be used in the study so that it can represent the population. Based on the research conducted, it was found that there was a relationship between differences in trauma load and the percentage of brain cell edema in rats after experiencing traumatic brain injury. Where the greater the load given, the wider the surface of the brain that is experiencing edema. The results showed a significant edema appearance compared to the histopathological appearance of rat brain cells in normal samples. In addition, it was found that there was an increase in the percentage of areas with edema with a greater trauma load $p=0.8156$.

Kata kunci: traumatic brain injury; trauma burden; histopathology of brain cell edema

ABSTRAK

Cedera otak traumatik merupakan kondisi struktur kepala yang mengalami benturan atau trauma sehingga menimbulkan gangguan dari fungsi otak. Kondisi ini merupakan salah satu jenis cedera yang

memiliki efek kecacatan dan kematian paling parah. Secara global, pasien yang mengalami cedera otak traumatik berjumlah 60 juta orang setiap tahunnya, dengan komplikasi tersering berupa perdarahan intrakranial yang meningkatkan resiko kematian dan disabilitas. Kejadian cedera otak traumatik paling banyak terjadi pada kelompok usia anak – anak (0 - 4 tahun), remaja dan dewasa muda (15-24 tahun) dan orang tua (>65 tahun). Dimana penyebab terseringnya adalah terjatuh dan kecelakaan kendaraan. Penelitian ini bertujuan untuk mengetahui gambaran hispatologi edema pada sel otak tikus pasca cedera otak traumatik dan menganalisa hubungan antara perbedaan beban trauma dengan gambaran histopatologi edema sel otak tikus pasca cedera otak traumatik. Penelitian ini merupakan penelitian experimental yang dilakukan dengan cara memberikan perlakuan pada objek yang diteliti kemudian diamati. Pengambilan sampel pada penelitian ini akan menggunakan teknik purposive sample. Dimana peneliti sudah menentukan kriteria dari sampel yang akan digunakan dalam penelitian sehingga dapat mewakili populasi. Berdasarkan penelitian yang dilakukan didapatkan adanya hubungan antara perbedaan beban trauma dengan persentase edema sel otak tikus pasca mengalami cedera otak traumatik. Dimana semakin besar beban yang diberikan, semakin luas permukaan otak yang mengalami edema. Hasil penelitian menunjukkan gambaran edema yang signifikan dibandingkan dengan gambaran histopatologi sel otak tikus pada sampel normal. Selain itu didapatkan adanya peningkatan persentase daerah yang mengalami edema dengan beban trauma yang lebih besar $p=0,8156$.

Key words: Cedera otak traumatic; Beban trauma; Histopatologi edema sel otak

4 PENDAHULUAN

Cedera otak traumatik atau traumatic brain injury (TBI) merupakan kondisi struktur kepala yang mengalami benturan atau trauma sehingga menimbulkan gangguan dari fungsi otak. Kondisi ini merupakan salah satu jenis cedera yang memiliki efek kecacatan dan kematian paling parah (Luluk et al., 2020). Cedera otak traumatik dapat memiliki efek berbahaya terhadap fungsi neurologis dalam pengaturan diri dan perilaku sosial serta meningkatkan resiko gangguan perilaku (Huw Williams et al., 2018). Cedera otak traumatik dapat disebabkan oleh kecelakaan lalu lintas. Menurut Organisasi Kesehatan Dunia pada tahun 2015 kecelakaan lalu lintas merupakan penyebab kematian kesebelas di seluruh dunia dan terdapat korban jiwa sekitar 1,25 juta manusia setiap tahun (Kemenkes RI, 2017).

Secara global, pasien yang mengalami cedera otak traumatik berjumlah 60 juta orang setiap tahunnya, dengan komplikasi tersering berupa perdarahan intrakranial yang meningkatkan resiko kematian dan disabilitas (Roberts et al., 2019). Di Amerika Serikat, kejadian cedera otak traumatik setiap tahunnya diperkirakan mencapai 500.000 kasus dengan prevalensi kejadian 80% meninggal dunia sebelum sampai rumah sakit, 80% mengalami cedera otak traumatik ringan, 10% cedera otak traumatik sedang dan 10% cedera otak traumatik berat. Di Inggris kasus ini merupakan penyebab kematian dan disabilitas terbanyak pada populasi usia di bawah 40 tahun, dengan peningkatan rata – rata morbiditas dan mortalitas pada daerah dengan pendapatan bawah dan menengah (Khellaf et al., 2019).

Kejadian cedera otak traumatik paling banyak terjadi pada kelompok usia anak – anak (0 - 4 tahun), remaja dan dewasa muda (15-24 tahun) dan orang tua (>65 tahun). Dimana penyebab tersering adalah terjatuh dan kecelakaan kendaraan (Galvano, 2017). Di China selama 3 tahun terdata ada 13.138 pasien yang mengalami cedera otak traumatik dari 52 rumah sakit yang tersebar di 22 provinsi. Pasien lebih banyak laki – laki (74%) dengan median usia 48 tahun dan penyebab terbanyak adalah kecelakaan lalu lintas (Gao et al., 2020). Data dari penelitian di India juga mendapatkan hasil dari 2.068 pasien yang 53% diantaranya mengalami

cedera otak traumatik terkena cedera kepala berat ($GCS \leq 8$), 18% cedera kepala sedang ($GCS 9 - 12$) dan 29% cedera kepala ringan ($GCS \geq 13$). Dan rata – rata pasien rawat inap selama 14 hari dengan tingkat mortalitas di rumah sakit sebesar 22% (Agrawal et al., 2016).

Berdasarkan penelitian yang dilakukan di Bandung, Indonesia dari bulan Januari 2013 sampai Juni 2014. Didapatkan 2.108 kasus cedera kepala yang dibawa ke Unit Gawat Darurat, 1.324 (62,8%) merupakan pasien akibat kecelakaan kendaraan. Sebanyak 307 (30,7%) pasien mengalami cedera otak traumatik sedang atau berat dengan tingkat mortalitas sebesar 29,2%. Kebanyakan dari pasien berjenis kelamin laki – laki (80,8%) dan sebagian besar pasien berumur < 60 tahun (96,1%) (Faried et al., 2017).

Trauma pada otak dapat diklasifikasikan sebagai cedera otak primer dan cedera otak sekunder. Cedera otak primer merupakan akibat langsung dari benturan pada kepala yang menyebabkan kerusakan anatomis maupun fisiologis. Namun, kerusakan neurologis dan kerusakan vaskular yang terjadi akibat cedera primer dapat memicu serangkaian kejadian yang menyebabkan edema serebral, iskemia serebral, dan bahkan kematian. Rangkaian kejadian ini dapat digambarkan sebagai cedera otak sekunder (Sudadi, 2017).

Salah satu faktor yang mempengaruhi beratnya cedera otak sekunder adalah terjadinya pelepasan kaskade neurotoksik, yaitu pembebasan bahan kimia yang menyebabkan gangguan sawar darah otak, serta edema dan kematian saraf baik akibat trauma langsung atau iskemia. Tiga mekanisme kerusakan yang paling mungkin adalah pembebasan excitatory amino acids (EAA), platelet activating factor serta radikal bebas oksigen dengan nitric oxide radical yang dominan. Faktor lainnya yang mempengaruhi beratnya cedera otak sekunder ialah gangguan kanal kalsium. Kerusakan jaringan lokal di otak menyebabkan dilepaskannya EAA, yang kemudian merangsang reseptor N-metil-D-aspartat (NMDA) glutamat pada kanal kalsium dari sel-sel di sekitarnya. Kemudian hal tersebut diikuti dengan masuknya ion kalsium ke dalam sel secara besar-besaran yang menyebabkan terjadinya kegagalan metabolisme sel dan edema seluler (Tahir S, 2019).

Kegagalan metabolisme sel berhubungan dengan pembentukan radikal bebas oksigen. Radikal bebas juga mengakibatkan kerusakan pembuluh darah lebih lanjut, yang mengarah pada peningkatan permeabilitas pembuluh darah serta edema vasogenik. Hal ini di akhirnya menyebabkan pembengkakan otak lebih lanjut yang menaikkan tekanan intrakranial, penurunan tekanan perfusi otak serta iskemia yang lebih luas (Tahir S, 2019). Pasien yang mengalami edema pada otak biasanya merasakan lesu, gangguan penglihatan, gangguan sensoris, kejang, diplopia, mual dan muntah, letargi, gangguan status mental dan coma (Nehring et al, 2022).

Berdasarkan pemaparan diatas, kasus cedera otak traumatik banyak terjadi pada masyarakat. Sehingga akan menjadi masalah sosial dan ekonomi bagi masyarakat. Untuk itu, adanya penelitan tentang “Hubungan Perbedaan Beban Trauma Dengan Gambaran Histopatologi Edema Sel Otak Tikus Pasca Cedera Otak Traumatik” sangat diperlukan.

BAHAN DAN METODE

Waktu dan Tempat Percobaan

Penelitian ini merupakan penelitian ekperimental yang dilakukan di Laboratorium Histologi Fakultas Kedokteran Universitas Mataram. Pengambilan data pada penelitian ini dilakukan pada 21 Juni 2022 dengan jumlah sampel sebanyak 21 ekor tikus. Populasi penelitian yaitu tikus Sprague-Dawley yang dikembangkan di Laboratorium Fakultas Kedokteran Universitas Mataram.

Alat dan Bahan

Alat yang digunakan untuk pewarnaan hematoxylin dan eosin (H&E), slide warmer, antigen retrieval declocking chamber, micropipet, mikrotom, gelas objek, gelas penutup, PAP PEN, tisu, mikroskop cahaya, nampan dan alat marmarou model. Bahan yang digunakan dalam penelitian ini adalah handscoon, povidone iodine 95%, kasa steril, lidocaine ampule 2%, ketamin, alkohol 90%, spuit 1cc, surgical suture, gillette, jarum pentul, dan buffer formalin 10%.

Prosedur Penelitian

1. Pengumpulan dan pemisahan objek tikus berdasarkan kelompok beban.
2. Pembiusan umum kepada tikus.
3. Dilakukan pencukuran rambut dan tindakan aseptik pada bagian parietal menggunakan betadine.
4. Craniotomi 1 mm kearah posterior dan 2 mm kearah lateral dari bregma.
5. Pemberian beban trauma kepada tikus dengan model Marmarou yang dimodifikasi sehingga menjatuhkan besi berbentuk bola sesuai dengan berat yang ditentukan. Beban jatuh dengan ketinggian 20 cm langsung melalui guiding tube pada permukaan duramater tikus yang telah terlihat.
6. Setelah diberikan beban, tikus dipindahkan dan ditunggu selama 1 jam.
7. Lalu dilakukan craniotomi pada tikus dan melakukan ekstraksi otak tikus.
8. Setelah otak tikus di ekstraksi, langsung ditusukkan jarum pentul pada bagian yang diberikan beban dan dimasukkan ke dalam wadah berisi buffer formalin 10%.
9. Otak tikus yang sudah di rendam dengan formalin selama 48 jam dilakukan pewarnaan H&E.
10. Pembuatan preparat menggunakan slide.
11. Melakukan interpretasi slide dengan mikroskop cahaya.

Analisis Data.

Data yang digunakan dalam penelitian ini merupakan data primer. Data kemudian dianalisa menggunakan program komputer SPSS. Data akan diuji normalitas dengan metode kolmogorov smirnov. Dasar pengambilan keputusan jika nilai signifikansi $>0,05$ maka data berdistribusi normal, jika nilai signifikansi $<0,05$ maka data tidak berdistribusi normal. Setelah itu dilakukan uji korelasi parametrik dengan metode pearson. Dasar pengambilan keputusan jika nilai signifikansi $< 0,05$ maka berkorelasi, jika nilai signifikansi $>0,05$ maka tidak berkorelasi.

HASIL DAN PEMBAHASAN

Gambaran Persentase Histopatologi Edema Sel Otak Tikus Pasca Mengalami Cedera Otak Traumatik

Sampel tikus dibagi menjadi 5 kelompok yakni 1 tikus pada kelompok kontrol (diberi kode SN), 5 tikus pada kelompok dengan beban 20 gram (diberi kode A1, A2,A3,A4, dan A5) , 5 tikus pada kelompok dengan beban 40 gram (diberi kode B1,B2,B3,B4, dan B5), 5 tikus pada kelompok dengan beban 60 gram (diberi kode C1,C2,C3,C4, dan C5), dan 5 tikus pada kelompok dengan beban 80 gram (diberi kode D1,D2,D3,D4, dan D5). Gambaran persentase histopatologi dinilai berdasarkan sediaan jaringan yang diamati menggunakan mikroskop pada setiap lapang pandang menggunakan perbesaran 400x dan dilakukan pengukuran persentase edema pada semua kelompok, didapatkan hasil sebagai berikut :

Tabel 2. Gambaran Persentase Histopatologi Edema Sel Otak Tikus

Kode	Beban Trauma (gr)	Persentase Edema (%)
SN	0	0
A1	20	10
A2	20	10
A3	20	15
A4	20	20
A5	20	10
B1	40	15
B2	40	20
B3	40	25
B4	40	30
B5	40	25
C1	60	20
C2	60	15
C3	60	20
C4	60	50
C5	60	35
D1	80	35
D2	80	35
D3	80	40
D4	80	50
D5	80	40

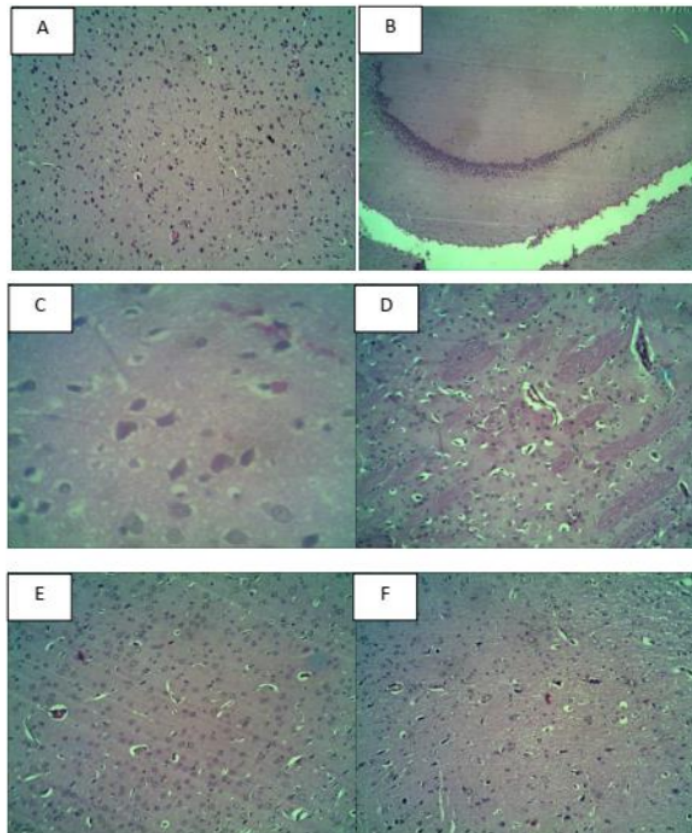
Berdasarkan tabel diatas, didapatkan adanya peningkatan rata – rata persentase edema pada sel otak tikus seiring dengan peningkatan beban trauma yang diberikan. Pada kelompok beban 20gr didapatkan rata – rata persentase edema sebesar 13%, kelompok beban 40gr sebesar 23%, kelompok beban 60gr sebesar 28% dan kelompok beban 80gr sebesar 40%.

Hasil Analisis Data

Hubungan antara pemberian beban trauma dengan persentase edema sel otak tikus pasca mengalami cedera otak traumatik dilakukan uji distribusi data menggunakan metode Kolmogorov Smirnov dan uji korelasi menggunakan metode Pearson. Didapatkan hasil yang tertera pada tabel berikut ini :

Variabel	Normalitas	Sig	Pearson Correlation
Beban Trauma	0,909	0,00	0,8156
Persentase Edema	0,909		

Pada uji normalitas Kolmogorov-Smirnov yang digunakan untuk melihat sebaran kenormalan sebaran data, didapatkan uji normalitas kelompok beban trauma dan persentase edema sebesar 0,909. Hasil uji normalitas diperoleh nilai $> 0,05$ yang berarti bahwa sebaran data pada kelompok yang berdistribusi normal. Hasil uji pearson diperoleh nilai signifikansi sebesar $0,00 < 0,05$ sehingga terdapat korelasi antara perbedaan beban trauma dengan persentase edema sel otak tikus pasca mengalami cedera otak traumatik. Dan nilai pearson correlation dari data ini sebesar 0,8156 yang memiliki arti korelasi sempurna. Berdasarkan hasil penelitian yang dilakukan didapatkan adanya perbedaan yang signifikan antara kelompok dengan perbedaan beban trauma terhadap kejadian edema sel otak pada tikus.



Keterangan : Gambar A&B merupakan histopatologi edema sel otak tikus normal, gambar C dengan pemberian beban 20gr, gambar D dengan pemberian beban 40gr, gambar E dengan pemberian beban 60gr dan gambar F dengan pemberian beban 80gr.

Pada gambaran histopatologi edema sel otak tikus normal terlihat adanya sel sel glia berukuran normal tanpa adanya edema, sel terlihat menyebar dengan merata dan pembuluh darah tampak normal. Sedangkan pada gambaran histopatologi dengan kelompok beban terlihat adanya persentase edema yang semakin besar sesuai dengan beban trauma yang diberikan. Dapat dilihat sel-sel neuron mengalami edema dan menjadi lebih berjarak antara satu sel dengan sel yang lainnya. Pada gambar juga terlihat terjadinya perdarahan pada pembuluh darah di otak.

Hasil analisis dari penelitian berdasarkan gambaran histopatologi persentase edema sel otak tikus didapatkan adanya perbedaan gambaran histopatologi yang bermakna. H_0 ditolak dan H_1 diterima, ini dibuktikan karena terdapat hubungan antara perbedaan beban trauma dengan persentase edema sel otak tikus pasca mengalami cedera otak traumatik. Hasil ini sejalan dengan penelitian yang dilakukan Ma et al (2019) bahwa terdapat perbedaan keparahan dari cedera otak yang disebabkan perbedaan beban trauma, dimana semakin berat beban trauma yang diberikan semakin besar juga keparahan dari cedera otak. Menurut penelitian yang dilakukan oleh Rohadi et al (2017) terdapat hubungan antara tingkat keparahan cedera otak dengan meningkatnya marker inflamasi akut yang berkaitan dengan pembentukan edema. Hasil penelitian menunjukkan gambaran edema yang signifikan dibandingkan dengan gambaran histopatologi sel otak tikus pada sampel normal. Selain itu didapatkan adanya peningkatan persentase daerah yang mengalami edema dengan beban trauma yang lebih besar $p=0,8156$.

Edema yang terjadi diakibatkan oleh meningkatnya cairan di dalam otak sehingga terjadi peningkatan dari volume otak sehingga otak mengalami pembengkakan pasca cedera otak traumatik. Ada 2 jenis dari edema otak yaitu, edema vasogenik dan sitotoksik. Edema vasogenik terjadi karena peningkatan air di dalam ruang ekstraseluler akibat gradien osmotik yang diperkirakan dihasilkan oleh ekstrasvasi zat terlarut plasma dari pembuluh darah sebagai akibat dari kerusakan sawar darah otak (BBB) dan peningkatan dari permeabilitas. Edema sitotoksik merupakan akibat dari peningkatan air di kompartemen intraseluler sebagai respon terhadap akumulasi zat terlarut yang aktif secara osmotik di dalam sel (Washington et al., 2020).

Pada penelitian ini jenis edema sel otak yang terjadi adalah edema vasogenik hal ini sejalan dengan penelitian yang dilakukan oleh Mahajan dan Bhagat (2016), yang mengatakan bahwa proses edema otak yang dominan terjadi pada fase akut pasca mengalami cedera otak traumatik adalah cedera otak vasogenik. Proses edema vasogenik dan sitotoksik sudah terjadi pada 1 jam pertama pasca cedera otak traumatik, dan pada edema vasogenik peningkatan dari permeabilitas sawar darah otak mencapai puncaknya setelah 1 hingga 3 jam pasca trauma (Winkler et al., 2016). Pernyataan ini sesuai dengan hasil penelitian ini dimana pada 1 jam pertama setelah pemberian beban trauma, didapatkan area edema yang signifikan.

Pada edema vasogenik terjadi gangguan pada sistem sawar darah otak, yang mengakibatkan ekstrasvasi dari cairan dan protein intravaskular ke dalam parenkim otak. Cairan ekstrasvasi ini nantinya terakumulasi di luar sel sehingga menyebabkan peningkatan volume otak dan tekanan intrakranial. Selain itu sel – sel otak mengalami iskemia akibat cedera yang menyebabkan eksitotoksisitas dan stres oksidatif akibat dari disfungsi mitokondria. Sel

mikroglia dan astrosit yang mengalami iskemia juga akan melepaskan faktor permeabilitas vaskular, sitokin dan kemokin yang menyebabkan hiper permeabilitas dari sawar darah otak (Michinaga & Koyama, 2015).

Sedangkan edema sitotoksik ditandai dengan adanya akumulasi cairan yang abnormal di dalam sel otak. Setelah otak mengalami iskemia, terjadi penurunan produksi ATP intraseluler. Peristiwa ini mengakibatkan kegagalan dari sistem transportasi Na⁺ sehingga menyebabkan masuknya cairan ekstraseluler ke dalam sel. Setelah terjadi penurunan dari jumlah Na⁺ ekstraseluler tubuh melakukan kompensasi berupa peningkatan pengeluaran Na⁺ dari pembuluh darah menuju ruang ekstraseluler otak sehingga hal ini menyebabkan peningkatan volume otak serta tekanan intrakranial (Michinaga & Koyama, 2015).

KESIMPULAN DAN SARAN

Berdasarkan hasil penelitian yang dilakukan dapat diambil kesimpulan bahwa. Terdapat perbedaan gambaran histopatologi edema pada sel otak tikus pasca cedera otak traumatik. Dan terdapat hubungan antara perbedaan beban trauma dengan gambaran histopatologi edema sel otak tikus pasca cedera otak traumatik, dimana semakin besar beban trauma maka semakin luas gambaran edema sel otak yang terjadi. Hal ini sesuai dengan hipotesis penelitian dimana terdapat hubungan antara perbedaan beban trauma dengan persentase edema sel otak tikus pasca mengalami cedera otak traumatik.

Ucapan Terimakasih

Peneliti mengucapkan terima kasih kepada Dr. dr. Rohadi, Sp.BS (K), FICS, FINPS, dr. Lale Maulin Prihatina, Sp.PA, dan dr. Zikrul Haikal, Sp.BA karena telah memberikan kesempatan untuk dapat melakukan penelitian ini dan membimbing selama jalannya penelitian, sehingga penelitian dapat berjalan dengan lancar.

DAFTAR PUSTAKA

- Agrawal, D., Ahmed, S., Khan, S., Gupta, D., Sinha, S., & Satyarthee, G. (2016). Outcome in 2068 patients of head injury: Experience at a level 1 trauma centre in India. *Asian Journal of Neurosurgery*, 11(2), 143. <https://doi.org/10.4103/1793-5482.145081>
- Fariied, A., Bachani, A. M., Sendjaja, A. N., Hung, Y. W., & Arifin, M. Z. (2017). Characteristics of Moderate and Severe Traumatic Brain Injury of Motorcycle Crashes in Bandung, Indonesia. *World Neurosurgery*, 100, 195–200. <https://doi.org/10.1016/j.wneu.2016.12.133>
- Galgano, M. (2017). Traumatic Brain Injury. *Handbook of Secondary Dementias*, 26(7), 83–118. <https://doi.org/10.1177/0963689717714102>
- Gao, G., Wu, X., & Feng, J. (2020). *Article : Clinical characteristics and outcomes in patients with traumatic brain injury in China: a prospective , multicentre , longitudinal , observational study.*
- Huw Williams, W., Chitsabesan, P., Fazel, S., McMillan, T., Hughes, N., Parsonage, M., & Tonks, J. (2018). Traumatic brain injury: a potential cause of violent crime? Europe PMC Funders Group. *Lancet Psychiatry*, 5(10), 836–844. [https://doi.org/10.1016/S2215-0366\(18\)30062-2](https://doi.org/10.1016/S2215-0366(18)30062-2).Traumatic
- Kemenkes RI. (2017). *RATA-RATA 3 (TIGA) ORANG MENINGGAL SETIAP JAM AKIBAT*

- KECELAKAAN JALAN. Www.Kemkes.Go.Id.
<https://www.kemkes.go.id/article/view/17082100002/rata-rata-3-tiga-orang-meninggal-setiap-jam-akibat-kecelakaan-jalan.html>
- Khellaf, A., Khan, D. Z., & Helmy, A. (2019). Recent advances in traumatic brain injury. *Journal of Neurology*, 266(11), 2878–2889. <https://doi.org/10.1007/s00415-019-09541-4>
- Luluk, D., Ulkhaq, M., Nursanto, D., Setiawan, I., Kedokteran, F., & Muhammadiyah, U. (2020). *Factors Affecting Complications of Traumatic Brain Injury*. 229–234. https://publikasiilmiah.ums.ac.id/bitstream/handle/11617/12444/20_Diah_Luluk_Maria_Ulkhaq.pdf?sequence=1&isAllowed=y
- Ma, X., Aravind, A., Pfister, B. J., Chandra, N., & Haorah, J. (2019). Animal Models of Traumatic Brain Injury and Assessment of Injury Severity. *Molecular Neurobiology*, 56(8), 5332–5345. <https://doi.org/10.1007/s12035-018-1454-5>
- Mahajan, S., & Bhagat, H. (2016). Cerebral oedema: Pathophysiological mechanisms and experimental therapies. *Journal of Neuroanaesthesiology and Critical Care*, 03(04), S22–S28. <https://doi.org/10.4103/2348-0548.174731>
- Michinaga, S., & Koyama, Y. (2015). Pathogenesis of brain edema and investigation into anti-edema drugs. *International Journal of Molecular Sciences*, 16(5), 9949–9975. <https://doi.org/10.3390/ijms16059949>
- Nehring SM, Tadi P, Tenny S. Cerebral Edema. [Updated 2022 Jul 31]. In: StatPearls [Internet]. Treasure Island (FL): StatPearls Publishing; 2022 Jan-. Available from: <https://www.ncbi.nlm.nih.gov/books/NBK537272/?report=classic>
- Roberts, I., Shakur-Still, H., Aeron-Thomas, A., Belli, A., Brenner, A., Chaudary, M. A., Chaudhri, R., Jamaluddin, S. F. B., Frimley, L., Javaid, K., Jooma, R., Kayani, A., Leech, C., Mahmood, K., Mansukhani, R., Noor, J. M., Mejia-Mantilla, J., Moss, P., Pott, J., ... Kiboi, J. (2019). Effects of tranexamic acid on death, disability, vascular occlusive events and other morbidities in patients with acute traumatic brain injury (CRASH-3): A randomised, placebo-controlled trial. *The Lancet*, 394(10210), 1713–1723. [https://doi.org/10.1016/S0140-6736\(19\)32233-0](https://doi.org/10.1016/S0140-6736(19)32233-0)
- Rohadi, Priyanto, B., Kusdaryono, S., & Januarman. (2017). Hubungan Tingkat Keparahan Cedera Otak dengan Petanda Inflamasi pada Pasien Cedera Otak Traumatik di RSUD Provinsi Nusa Tenggara Barat. *Jurnal Kedokteran Unram*, 6(2), 1–4.
- Sudadi. (2017). BRAIN PROTECTION PADA TRAUMATIK BRAIN INJURY. *JURNAL KOMPLIKASIANESTESI*, 4(80), 4.
- Tahir S. (2019). *Modul cedera otak traumatik*.
- Washington, P. M., Lee, C., Dwyer, M. K. R., Konofagou, E. E., Kernie, S. G., & Morrison, B. (2020). Hyaluronidase reduced edema after experimental traumatic brain injury. *Journal of Cerebral Blood Flow and Metabolism*, 40(10), 2026–2037. <https://doi.org/10.1177/0271678X19882780>
- Winkler, E. A., Minter, D., Yue, J. K., & Manley, G. T. (2016). Cerebral Edema in Traumatic Brain Injury: Pathophysiology and Prospective Therapeutic Targets. *Neurosurgery Clinics of North America*, 27(4), 473–488. <https://doi.org/10.1016/j.nec.2016.05.008>

Hubungan Perbedaan Beban Trauma Dengan Gambaran Histopatologi Edema Sel Otak Tikus Pasca Cedera Otak Traumatik

ORIGINALITY REPORT

16%

SIMILARITY INDEX

16%

INTERNET SOURCES

0%

PUBLICATIONS

%

STUDENT PAPERS

PRIMARY SOURCES

1	eprints.unram.ac.id Internet Source	7%
2	jstl.unram.ac.id Internet Source	4%
3	core.ac.uk Internet Source	3%
4	repositori.uin-alauddin.ac.id Internet Source	3%

Exclude quotes On

Exclude matches < 3%

Exclude bibliography On

Hubungan Perbedaan Beban Trauma Dengan Gambaran Histopatologi Edema Sel Otak Tikus Pasca Cedera Otak Traumatik

GRADEMARK REPORT

FINAL GRADE

/0

GENERAL COMMENTS

Instructor

PAGE 1

PAGE 2

PAGE 3

PAGE 4

PAGE 5

PAGE 6

PAGE 7

PAGE 8

PAGE 9
