

PUBLIKASI ILMIAH

**RETINOPATI DIABETIK : MANIFESTASI KLINIS, DIAGNOSIS,
TATALAKSANA DAN PENCEGAHAN**

Diajukan Sebagai Syarat Meraih Gelar Sarjana Pada
Fakultas Kedokteran Universitas Mataram



Ranti Filarma Negara Purnama
H1A020095

FAKULTAS KEDOKTERAN
UNIVERSITAS MATARAM
MATARAM

2023

**RETINOPATI DIABETIK : MANIFESTASI KLINIS, DIAGNOSIS,
TATALAKSANA DAN PENCEGAHAN**

Ranti Filarma Negara Purnama^{1*}, Isna Kusuma Nintyastuti², Mohammad Rizki³

¹Fakultas Kedokteran Universitas Mataram, Mataram, Indonesia

²Departemen Oftalmologi, Fakultas Kedokteran Universitas Mataram, Indonesia

³Departemen Patologi Klinik, Fakultas Kedokteran, Universitas Mataram,
Indonesia

*E-mail: rantifilarma866@gmail.com

Diajukan sebagai syarat meraih gelar sarjana pada Fakultas Kedokteran Universitas
Mataram

Jumlah Gambar: 1

Retinopati Diabetik : Manifestasi Klinis, Diagnosis, Tatalaksana dan Pencegahan

Ranti Filarma Negara Purnama^{1*}, Isna Kusuma Nintyastuti², Mohammad Rizki³

¹ Fakultas Kedokteran Universitas Mataram, Mataram, Indonesia

² Departemen Oftalmologi, Fakultas Kedokteran Universitas Mataram, Indonesia

³ Departemen Patologi Klinik, Fakultas Kedokteran, Universitas Mataram, Indonesia

DOI: 10.29303/lmj.v2i1.2410

Article Info

Received : 22 Maret 2023

Revised : 23 Mei 2023

Accepted : 29 Mei 2023

Abstract: Diabetic retinopathy (DR) is one of the microvascular complications of diabetes mellitus caused by uncontrolled and prolonged blood sugar. This complication occurs in the eye and is characterized by damage to the blood vessels of the retina. Diabetic retinopathy is the second most common complication with a global prevalence of DR of 34.6%. The incidence of DR can be influenced by several risk factors such as duration of DM, hypertension, HbA1c levels, and genetics, and not routinely controlled. Diagnosis of diabetic retinopathy can be seen from symptoms and physical examination. Some of the symptoms that usually occur are an increase of the *floaters*, blurry vision, or decreased or even loss of vision. Treatment is given based on the type of DR, non-proliferative and proliferative DR. Treatments are given such as controlling blood sugar, blood pressure, and so on. As a result of the poor prognosis, DR must be prevented in various ways, such as lifestyle modifications, control of blood sugar levels, and routine early screening. The purpose of this article is to present an overview of the clinical manifestations, diagnosis, management, and prevention of diabetic retinopathy.

Keywords: diabetic retinopathy; clinical manifestation; diagnosis; treatment; prevention

Pendahuluan

Diabetes melitus (DM) adalah gangguan metabolik kronik yang ditandai dengan meningkatnya kadar glukosa darah atau hiperglikemia. Kondisi ini disebabkan karena terdapat gangguan pada sekresi insulin, kerja insulin, ataupun keduanya (PERKENI, 2021). Diabetes melitus disebabkan oleh beberapa faktor, seperti gaya hidup yang tidak sehat karena kurangnya aktivitas fisik, faktor lingkungan, dan kelainan genetik (Nursyamsi et al., 2018). Berdasarkan Risdas 2018 prevalensi DM di Indonesia pada pasien usia ≥ 15 tahun meningkat sebesar 2% dibandingkan dengan data pada tahun 2013 sebesar 1,5%. Hal ini juga berbanding lurus dengan kejadian di provinsi Nusa Tenggara Barat yang meningkat tiap

tahun dengan prevalensi penyakit DM tahun 2018 mencapai 1,6% (Kemenkes, 2020). Dengan prevalensi yang terus meningkat setiap tahun akan berdampak pada meningkatnya komplikasi diabetes melitus salah satunya retinopati diabetik.

Retinopati diabetik (RD) merupakan salah satu komplikasi mikrovaskular pada penyakit diabetes melitus akibat dari gula darah yang tidak terkontrol dan terjadi berkepanjangan. Komplikasi ini terjadi pada mata yang ditandai dengan kerusakan pembuluh darah retina. Tingginya kadar glukosa dalam darah yang berkepanjangan dapat menyebabkan tersumbatnya nutrisi yang diberikan kepada retina. Kemudian, pembuluh darah baru yang abnormal akan mudah mengalami kebocoran sehingga terjadi gangguan

Email: rantifilarma866@gmail.com (*Corresponding Author)

penglihatan bahkan bisa menyebabkan kebutaan permanen (Ramaiyan, 2020).

Secara global, prevalensi retinopati diabetik sebesar 34,6% (PERDAMI, 2018). Kemudian, di Negara lain seperti Afrika dan Ethiopia setelah dilakukan analisis dari berbagai penelitian berbasis rumah sakit terdapat prevalensi sebesar 31,6% dan 19,48% (Mersha et al., 2021). Di Indonesia retinopati diabetik menjadi komplikasi kedua terbanyak setelah nefropati diabetik yang prevalensinya mencapai 43,1% (PERDAMI, 2018). Kemudian, salah satu kota di Indonesia tepatnya Puskesmas Bandung Raya melakukan penelitian terkait prevalensi retinopati diabetik pada periode Januari 2019 - Desember 2020. Hasil penelitian tersebut berdasarkan skrining menunjukkan persentase 19,46%, yang artinya satu dari empat penderita DM mengalami komplikasi retinopati diabetik (Shaniaputri et al., 2022).

Pasien DM yang terus meningkat setiap tahunnya akan berdampak pada peningkatan retinopati diabetik sebagai komplikasi dari penyakit DM. Sekitar 20-50% penderita diabetes, terdiagnosis mengalami retinopati diabetik dengan prognosis buruk karena dapat mengancam terjadinya kebutaan (Maynanda, 2017). Menurut WHO, kebutaan yang terjadi di dunia sebesar 39 juta dan 4,8% diantaranya disebabkan oleh retinopati diabetik (PERDAMI, 2018).

Kejadian ini dapat dipengaruhi oleh beberapa faktor risiko yaitu durasi menderita DM, hipertensi, kadar HbA1c dan genetik serta jarang kontrol gula darah. Durasi menderita DM akibat dari paparan gula darah yang tinggi dan berkepanjangan dapat menyebabkan gangguan seluler pada membran basal retina (Mulyani et al., 2019). Penderita DM yang mengalami hipertensi dapat menyebabkan hipoperfusi retina yang berdampak pada kerusakan kapiler retina (Dewi et al., 2019). Selain itu, penderita DM dengan hipertensi memiliki risiko dua belas kali lebih besar dengan kejadian retinopati diabetik (Annisa & Romdhoni, 2017). Kadar HbA1c <7,0% dapat meningkatkan risiko terjadinya retinopati diabetik (Irmandha, 2021). Selanjutnya, dari faktor genetik juga menjadi risiko terjadinya retinopati diabetik dan gen yang memicu terjadinya DM ialah gen *aldo-keto reductase family 1 member B1* (AKR1B1) (Elvira & Suryawijaya, 2019). Dari beberapa faktor risiko diatas, jarang kontrol gula darah juga dapat memicu berkembangnya diabetes menjadi retinopati diabetik. Hal ini berkaitan dengan meningkatnya kadar GDS dan GDP pada pasien diabetes (Shaniaputri et al., 2022).

Tujuan penulisan artikel ini adalah untuk menambah informasi mengenai bagaimana gambaran manifestasi klinis, diagnosis, tatalaksana, serta pencegahan dari retinopati diabetik.

Metode dan Prosedur

Tinjauan pustaka ini disusun dengan menggunakan berbagai sumber seperti artikel jurnal ilmiah, *text book*, dan buku pedoman pemerintah yang berkaitan dengan topik yang dibahas. Kata kunci yang digunakan dalam pencarian artikel adalah "Retinopati diabetik", "Manifestasi klinis", "Diagnosis", "Tatalaksana", "Pencegahan". Prosedur pencarian artikel dilakukan dengan cermat dan memperhatikan keabsahannya.

Manifestasi Klinis

Pada sebagian pasien DM tidak menimbulkan gejala atau asimtomatik apabila retinopati diabetik masih dalam tahap ringan, sehingga seringkali terlambat diberikan penanganan. Hal ini terjadi karena pada tahap ringan, makula atau media penglihatan belum mengalami kerusakan. (PERDAMI, 2018). Retinopati diabetik yang berkembang secara progresif akan menimbulkan berbagai gejala yang biasanya mempengaruhi kedua mata. Adapun gejalanya sebagai berikut (American Academy of Ophthalmology, 2021) :

1. Peningkatan jumlah *floaters* yaitu bayangan seperti bintik atau garis dalam penglihatan.
2. Penglihatan buram
3. Penglihatan yang dapat berubah-ubah secara periodik dari kabur menjadi jelas
4. Terdapat area *blank* atau gelap di lapang pandang
5. Penurunan penglihatan di malam hari
6. Gangguan dalam penglihatan warna
7. Penurunan atau kehilangan penglihatan

Diagnosis

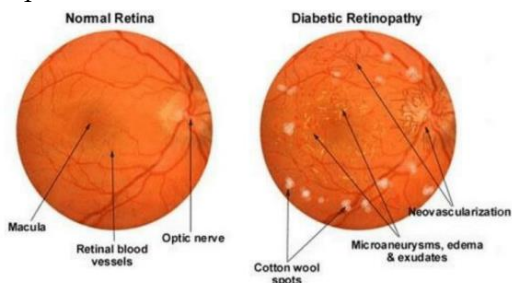
Pemeriksaan yang dapat dilakukan untuk menegakkan diagnosis retinopati diabetik sebagai berikut (PERDAMI, 2018) :

1. Tajam penglihatan
Menggunakan kartu Snellen untuk menentukan tajam penglihatan pada pasien DM dan hasilnya ditetapkan dalam metrik 6/6, 6/50 dan seterusnya. Selain menggunakan kartu Snellen, dapat juga menggunakan kartu log MAR (*logarithm of the Minimum Angle of Resolution*).
2. *Slit lamp biomicroscopy*
Pemeriksaan ini bertujuan untuk menilai kondisi segmen anterior bola mata. Pada pasien DM biasanya ditemukan neovaskularisasi iris.
3. Tekanan intraokular (TIO)
Pada penderita DM akan berperan dalam mendeteksi terjadinya glaukoma.
4. Gonioskopi
5. Funduskopi pupil lebar

Pemeriksaan ini bertujuan untuk mengevaluasi polus posterior, retina perifer dan vitreus, kejadian edema makula, NVD dan NVE, tanda NPDR berat seperti perdarahan retina luas atau *mikroaneurism beading* serta IRMA, dan perdarahan vitreus atau praretina.

Selanjutnya, pemeriksaan penunjang akan dilakukan untuk menegakkan diagnosis retinopati diabetik dengan cara pemeriksaan foto fundus, *Optical Coherence Tomography* (OCT), *Fluorescein Angiography* (FA), dan *ultrasonography* (USG) (Yusran, 2017).

Berikut perbedaan hasil pemeriksaan foto fundus antara retina normal dengan retina pada penderita retinopati diabetik :



Gambar 1. Perbedaan Hasil Foto Fundus Retina Normal dan Retina Penderita Retinopati Diabetik (Ramaiyan, 2020)

Tatalaksana

Penatalaksanaan retinopati diabetik dibagi menjadi dua yaitu retinopati diabetik non-proliferatif dan proliferatif. Retinopati diabetik non-proliferatif tahap ringan-sedang umumnya tidak mempunyai tatalaksana khusus tetapi untuk mengurangi risiko menjadi retinopati tahap lanjut dengan rutin untuk mengontrol gula darah, tekanan darah, lemak dan dilakukan observasi setiap tahun untuk melihat perkembangannya. Kemudian, pada tahap retinopati diabetik non-proliferatif tahap berat dilakukan observasi setiap enam bulan sekali untuk melihat apakah ada tanda-tanda untuk berkembang dari non-proliferatif menjadi proliferatif (Elvira & Suryawijaya, 2019). Selain itu, untuk mencegah perkembangan dengan risiko tinggi menjadi retinopati proliferatif dapat dilakukan terapi fotokoagulasi laser pan-retina (PRP) tetapi dengan mempertimbangan kondisi pasien (PERDAMI, 2018).

Penatalaksanaan retinopati diabetik proliferatif tidak hanya dilakukan observasi saja tetapi diberikan terapi seperti fotokoagulasi laser, pemberian *Anti-Vascular Endothelial Growth Factor* (Anti-VEGF), steroid intravitreal, dan tindakan virektomi pars plana (Elvira & Suryawijaya, 2019). Adapun penjelasannya sebagai berikut :

1. **Fotokoagulasi Laser**
Tujuan dari pemberian terapi untuk meningkatkan oksigenasi, mengatasi hipoksia pada bagian dalam retina, menurunkan stimulus faktor proliferasi pembuluh darah, serta mengurangi neovaskularisasi (Herdana et al., 2018).
2. **Anti-Vascular Endothelial Growth Factor (Anti-VEGF)**
Terapi ini berperan dalam mengurangi kebocoran dan neovaskularisasi. Gen anti-VEGF ini akan menghambat pembentukan neovaskularisasi, membantu mengurangi perdarahan selama operasi dan mengurangi kejadian perdarahan berulang pada retina pasca operasi serta dapat memperbaiki tajam penglihatan (Herdana et al., 2018).
3. **Steroid Intravitreal**
Injeksi steroid intravitreal merupakan salah satu terapi untuk mengatasi edema makula pada pasien retinopati diabetik. Jenis kortikosteroid yang digunakan adalah triamcinolone acetamide, dexamethasone, dan fluocinolone acetamide. Namun, terapi ini berbeda dengan yang lainnya karena dapat memicu terjadinya komplikasi katarak, peningkatan tekanan intra okular dan endoftalmitis (Yusran, 2017).
4. **Virektomi Pars Plana**
Tindakan virektomi pars plana diindikasikan pada kasus perdarahan vitreus yang terus-menerus dan tidak berkurang selama satu sampai tiga bulan. Tujuan dari terapi ini untuk menghilangkan semua korteks vitreus dan jaringan fibrovaskular serta mengobati retina apabila ditemukan robekan pada retina (Herdana et al., 2018).

Pencegahan

Perkembangan DM menjadi retinopati diabetik dapat dicegah dengan cara menghindari faktor risiko yang dapat menimbulkan terjadinya komplikasi. Pencegahan retinopati diabetik terdiri dari pencegahan primer dan sekunder. Pencegahan primer adalah mengurangi kejadian retinopati diabetik pada pasien DM dengan cara meningkatkan kesadaran dan pengetahuan, memodifikasi gaya hidup, dan rutin skrining dini. Sedangkan, pencegahan sekunder adalah mengurangi perkembangan retinopati diabetik pada pasien DM yang sudah terdiagnosis retinopati diabetik dengan cara mengontrol gula darah, tekanan darah, serta rutin menjalankan skrining (Unit Oftalmologi Komunitas, 2021).

Kesimpulan

Retinopati diabetik adalah salah satu komplikasi mikrovaskular pasien diabetes melitus akibat gula darah yang tidak terkontrol dan berkepanjangan yang menyebabkan kerusakan pembuluh darah retina. Peningkatan prevalensi retinopati diabetik tidak terlepas dari meningkatnya pasien diabetes setiap tahunnya. Manifestasi klinisnya berupa gangguan penglihatan mulai dari tahap ringan bahkan bisa sampai terjadinya kebutaan sehingga prognosis retinopati diabetik ini buruk. Penegakkan diagnosis dilakukan dengan menilai tajam penglihatan menggunakan kartu Snellen, *slit lamp biomicroscopy*, tekanan intraokular, gonioskopi, dan funduskopi pupil lebar. Tatalaksana yang dapat diberikan pada retinopati diabetik non proliferasif adalah rutin untuk mengontrol gula darah, tekanan darah, lemak dan diobservasi setiap tahun untuk melihat perkembangannya. Ketika sudah berkembang menjadi retinopati diabetik proliferasif dapat diberikan tatalaksana seperti fotokoagulasi laser, steroid intravitreal, tindakan virektomi pars plana, dan pemberian anti-*Vascular Endothelial Growth Factor* (Anti-VEGF). Sehingga, untuk menghindari terjadinya komplikasi retinopati diabetik dapat dilakukan dengan menghindari berbagai faktor risiko.

Daftar Pustaka

- American Academy of Ophthalmology. (2021). *Retina and Vitreous in basic and clinical science course*. USA
- Annisa, Y., & Romdhoni, M. F. (2017). Perbandingan resiko terjadinya retinopati diabetik antara pasien hipertensi dan non hipertensi yang mengidap diabetes mellitus di rsud majenang. *Medisains*, 15(1), 31-38.
- Dewi, P. N., Fadrian, & Vitresia, H. (2019). Profil Tingkat Keparahan Retinopati Diabetik Dengan Atau Tanpa Hipertensi pada di RSUP Dr. M. Djamil Padang. *Jurnal Kesehatan Andalas*, 8(2), 204-210.
- Elvira, & Suryawijaya, E. E. (2019). Retinopati Diabetes. *Continuing Medical Education*, 46(3), 220-224.
- Herdana, N., Ansyori, A. K., & Amin, R. (2018). Management of Diabetic Retinopathy. *Sriwijaya Journal of Ophthalmology(SJO)*, 1(2), 1-10.
- Irmandha, S. (2021). Hubungan Jenis Retinopati Diabetik dengan Lama Menderita Diabetes Melitus dan Kadar HbA1C. *Wal'afiat Hospital Journal*, 2(1), 8-16.
- Kemenkes. (2020). Tetap Produktif, Cegah Dan Atasi Diabetes Mellitus. In *pusat data dan informasi kementerian kesehatan RI*.
- Maynanda, Y. dan R. (2017). Karakteristik Retinopati Diabetik pada Pasien Diabetes Melitus Tipe 2 di RSAU dr. M. Salamun. *Prosiding Pendidikan Dokter*, 3(2), 285-290.
- Mersha, G. A., Alimaw, Y. A., Woredikal, A. T., Assaye, A. K., & Zeleke, T. C. (2021). Awareness and knowledge of diabetic retinopathy in diabetic patients at a General Hospital in Northwest Ethiopia. *SAGE Open Medicine*, 9, 205031212110549. <https://doi.org/10.1177/20503121211054994>
- Mulyani, L. D., Ridwan, A. A., & Budiman. (2019). Gambaran Faktor Risiko Diabetes Melitus Tipe 2 dengan Komplikasi Retinopati Diabetik pada Pasien Rawat jalan di RSUD Al Ihsan Tahun 2017-2019. *Prosiding Kedokteran*, 300-305.
- Nursyamsi, S Habibah, M., & Jennifer, G. (2018). Knowledge Of Diabetic Retinopathy Amongst Type II Diabetes Mellitus Patients in Dr. Wahidin Sudirohusodo Hospital. *Nusantara Medical Science Journal*, 3(2), 23-29.
- PERDAMI. (2018). Pedoman Nasional Pelayanan Kedokteran Retinopati Diabetika. *Candi Eye Center*.
- PERKENI. (2021). Pedoman Pengelolaan dan Pencegahan Diabetes Melitus Tipe 2 Dewasa di Indonesia 2021. In *PB PERKENI*. www.ginasthma.org.
- Ramaiyan, P. (2020). Detection and classification of diabetic retinopathy using machine learning -a survey. *The International Journal of Analytical and Experimental Modal Analysis*, XII(VI), 2128-2134.
- Shaniaputri, T., Iskandar, E., & Fajriansyah, A. (2022). Prevalensi Retinopati Diabetik di Puskesmas di Bandung Raya Periode Januari 2019-Desember 2020. *Bandung Raya EJKI*, 10(1). <http://doi.org/10.23886/ejki.10.119.39Abstrak>
- Unit Oftalmologi Komunitas. (2021). *Pendekatan Kesehatan Masyarakat Pada Retinopati Diabetik*.
- Yusran, M. (2017). Retinopati Diabetik: Tinjauan Kasus Diagnosis dan Tatalaksana. *JK Unila*, 1(3), 578-582.